УДК 616-001:613.8:612.393.1

ХРОНИЧЕСКИЙ АЛКОГОЛИЗМ И ХИРУРГИЧЕСКОЕ ЛЕЧЕНИЕ СУБДУРАЛЬНЫХ ГЕМАТОМ

[1,2]Жапаров Т.С., [1]Тургунбаев Б.Ж., [3]Эраалиев Б.А.

[1]Кыргызская государственная медицинская академия имени И.К. Ахунбаева, Бишкек, e-mail: myktybek@rambler.ru;

[2]Национальный госпиталь Министерства здравоохранения Кыргызской Республики, Бишкек;

[3]Кыргызский государственный медицинский институт переподготовки и повышения квалификации, Бишкек

В статье проведен анализ 61 истории болезни лиц, поступивших на лечение в отделение нейротравмы Национального госпиталя Министерства здравоохранения Кыргызской Республики за 2016 г. Из них 49 мужчин, 12 женщин в возрасте от 24 до 60 лет страдали алкоголизмом на протяжении 2–8 лет и перенесли черепно-мозговую травму, сопровождающуюся внутричерепной субдуральной гематомой. Среди них 22 больных принимали лечение по месту жительства по поводу хронического алкоголизма (6 из них – неоднократно). 31 больной поступил в отделение в состоянии алкогольного опьянения. У 14 больных, поступивших в период абстиненции, указаний на травму не было, но ее можно было предположить, так как в последующем выяснилось, что больные часто получали микротравмы. Это является свидетельством того, что у лиц, страдающих хроническим алкоголизмом, гематомы могут формироваться и при легкой черепно-мозговой травме. Во время операции, а также при патологоанатомическом вскрытии у больных определялись кровоизлияния в вещество головного мозга, явления венозного застоя, которые приводят к гипоксии мозговой ткани и накоплению в ней продуктов метаболизма. Сам алкоголь, воздействуя на эндотелий сосудов, обусловливает возникновение геморрагий, создает условия для множественных кровоизлияний. На операциях при удалении субдуральной гематомы наблюдается полнокровие мелких мозговых сосудов, расширение венул, артерий, резкое полнокровие мозга и мозговых оболочек. У больных обнаруживается нарушение проницаемости сосудистых стенок, периваскулярный отек, различные по своей характеристике кровоизлияния не только в пределах центральной нервной системы, но и во внутренних органах. Хронические сосудистые нарушения выявляются в виде фиброза сосудов головного мозга, аневризматических выпячиваний.

Ключевые слова: субдуральная гематома, алкоголизм, алкогольная интоксикация, травма, головной мозг

CHRONIC ALCOHOLISM AND SURGICAL TREATMENT OF SUBDURALNY HEMATOMAS

[1,2]Zhaparov T.S., [1]Turgunbaev B.Zh., [3]Eraaliev B.A.

[1]Kyrgyz State Medical Academy named after I.K. Akhunbaev, Bishkek, e-mail: myktybek@rambler.ru;

[2]National Hospital of the Ministry of Health of the Kyrgyz Republic, Bishkek;

[3]Kyrgyz State Medical Institute for Retraining and Advanced Studies, Bishkek

In article the analysis of 61 clinical records of persons, the pokstupivshikh on treatment is carried out to office of a neurotrauma of National Hospital Ministries of Health Kyrgyzskoy Respubliki for 2016. From them 49 men, 12 women aged from 24 up to 60 years had alcoholism for 2-8 years and a pereknesla the craniocereberal trauma which is followed by an intra cranial subduralny hematoma. Among them 22 patients accepted treatment at the place of residence concerning chronic alcoholism (6 of them – repeatedly). 31 patients have come to office in alcohol intoxication. 14 patients who have come to the period of abstinency, on a trauma had no instructions, but she could be assumed as in the subsequent it vykyasnitsya that patients often got microinjuries. It is the certificate that at the persons having hroknichesky alcoholism, hematomas can form and at a slight craniocereberal injury. During the operation, as well as during pathoanatomic autopsy in patients, hemorrhage into the substance of the brain, the phenomena of venous stagnation, which lead to hypoxia of the brain tissue and the accumulation of metabolic products in it, were determined. The alcohol, acting on the vascular endothelium leads to the occurrence of hemorrhage, creates the conditions for multiple hemorrhages. On operations at removal of a subdural hematoma the full-blood of small cerebral vessels, expansion of venules, arteries, sharp full-blood of a brain and cerebral covers at patients the violation of permeability of vascular walls, perivascular edema various on the nature of hemorrhage not only within the Central nervous system, but also in internal organs is revealed. Chronic vascular disorders are identified in the form of fibrosis of blood vessels of the brain, the aneurysmal diverticulums.

Keywords: subduralny hematoma, alcoholism, alcoholic intoxication, trauma, brain

В периодической научной литературе публикации в структуре травматизма черепно-мозговая травма (ЧМТ) находится на первых местах, составляя в процентом соотношении до 40–45%. По статистическим данным встречаемость черепно-мозговой травмы на 1000 населения в год колеблется в пределах 1,6–7,2 случаев и яявляется главный фактором инвалидизации и летальности среди пострадавших 40–50 лет [1, 2]. Среди больных с ЧМТ более половины от всех пострадавших составляют с различными степенями тяжести сотрясением головного мозга, 20–30% составляют уши-

бы и в 15–20 % случаев определяются посттравматические внутричерепные гематомы различной локализации.

В литературе имеются отдельные сообщения, посвященные диагностике [2–4] и особенностям клинического течения черепно-мозговой травмы при острой алкогольной интоксикации [5–7]. Разработана определенная диагностическая [8–10] и лечебная тактика [11–13]. Однако мало изучены особенности лечения больных с субдуральными травматическими гематомами при хронической алкогольной интоксикации [13, 14]. А между тем выявлена прямая зависимость алкогольной интоксикации со стойкими изменениями в человеческом организме, влияющими на клиническую картину течения повреждения и тяжелыми исходами ЧМТ. Можно сказать, что хронический алкоголизм – это предрасполагающий фактор образования внутричерепных гематом в разные периоды (острый и отдаленные) черепно-мозговой травмы.

Следует отметить, что в проблеме черепно-мозговых повреждений важную роль имеет сочетание их с алкогольной интоксикацией. Так по информации ВОЗ 45,2 % травм связаны с тем, что пациенты были в состоянии алкогольного опьянения, также сочетание острой алкогольной интоксикации с черепно-мозговой травмой было у 30–62 % пациентов. Можно резюмировать, что алкогольная интоксикация отрицательно влияет на пострадавший головной мозг в результате черепно-мозговой травмы. Алкогольная интоксикация ведкт к значительному снижению анамнестических данных, существенно влияет на клиническую картину черепно-мозговой травмы и ведет к трудностям диагностики характера и степени тяжести черепно-мозговых повреждений.

Патогенез получения повреждений головного мозга делится на черепно-мозговые травмы первичную и вторичную. Исходным или же первичным является травматическое воздействие на кости черепа, его оболочки, на ткани, ликворную и сосудистую системы головного мозга. При этом наблюдаются нарушения структуры глиальных клеток и нейронов, происходят синаптические разрывы, вследствие тромбоза сосудов головного мозга идет нарушение целостности сосудистой стенки. Впоследствии идет уменьшение доступа АТФ и нарушается проницаемость «мемброанной помпы», которые ведут к цитотоксическому отеку или к гибели клеток. Ушиб ствола мозга, очаги ушибов, аксональные и сосудистые поражения головного мозга относятся к первичным порождениям. Вокруг очага формируется перифокальная зона, при этом клетки становятся очень чувствительными к изменениям в потреблении кислорода и питательных субстратов. Следующий этап или же второй тип повреждения – вторичные или же так называемые ишемические повреждения головного мозга, вследствие чего первичное переходит во вторичное и формируется патологическая цепочка, имеющая эволюционный характер воспаления и направленная на нарушение структуры клетки и имеющая одновременно нейропротекторное свойство [1].

Материалы и методы исследования

Мы проанализировали 61 историю болезни лиц, поступивших на лечение в отделение нейротравмы Национального госпиталя Министерства здравоохранения Кыргызской Республики за 2016 г. (табл. 1).

Таблица 1

Характеристика поступивших на лечение больных, страдающих алкоголизмом

Возраст больных	Продолжительность заболевания			Всего
	от 2 до 4 лет	от 4 до 6 лет	от 6 до 8 лет	
24–30 лет	3	2	–	5
30–40 лет	6	4	1	11
40–50 лет	8	7	8	23
50–60 лет	5	8	9	22
Итого:	22	21	18	61

Все больные (49 мужчин, 12 женщин в возрасте от 24 до 60 лет) страдали алкоголизмом на протяжении 2–8 лет и перенесли черепно-мозговую травму, сопровождающуюся внутричерепной субдуральной гематомой (рис. 1).

Среди них 22 больных принимали лечение по месту жительства по поводу хронического алкоголизма (6 из них – неоднократно). 31 больной поступил в отделение в состоянии алкогольного опьянения. У 14 больных, поступивших в период абстиненции, указаний на травму не было, но ее можно было предположить, так как в последующем выяснилось, что больные часто получали микротравмы. Это является свидетельством того, что у лиц, страдающих хроническим алкоголизмом, гематомы могут формироваться и при легкой черепно-мозговой травме.

Результаты исследования и их обсуждение

В тактике хирургического лечения при хронических субдуральных гематомах в течение многих десятилетий имеется два направления: радикальное удаление гематом с использованием трепанации черепа и опорожнение гематом через фрезевые отверстия с последующим дренированием их полости. Каждое из них имеет определенные преимущества и недостатки.

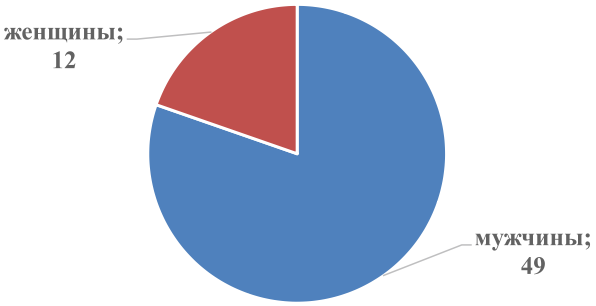

Рис. 1. Распределение больных с гематомами на фоне хронического алкоголизма по полу

Нарушение сознания, неадекватность поведения, появление скудной неврологической симптоматики явились причиной нейрохирургического обследования этих больных. Обращали на себя внимание отсутствие признаков повышения внутричерепного давления, извитость, ломкость сосудов, расширение субарахноидальных пространств, сглаженность рельефа мозга, слабая пульсация и вялое расправление мозга после устранения компрессии его гематомой. У всех больных имелись признаки старых субарахноидальных кровоизлияний в виде скопления вокруг сосудов гемосидерина зеленоватого цвета. При наличии релапса мозга с целью рентгенологического исследования возможности возникновения повторного кровотечения на арахноидальную и твердую мозговую оболочки накладывали клипсы.

У 61 больного послеоперационных кровотечений не было, однако у 5 из них на 3–7-й день после операции началось нарастание очаговой неврологической симптоматики в виде речевых и двигательных нарушений. Интерпретация причины, вызывающей нарастание неврологических симптомов, значительно затруднена. Данные ЭХО-Э оценить трудно, однако диссоциация между незначительно выраженной общемозговой и очаговой неврологической симптоматикой, а также данные рентгеновского контроля позволили распознать нарушение мозгового кровообращения по типу ишемии. Проведенное лечение оказалось успешным. Необходимо отметить, что всем больным сразу же после операции и особенно на 3–5 день после поступления проводилась активная дезинтоксикационная и седативная терапия. Делириозное состояние в нерезкой ферме было выражено лишь у 4 больных.

Частым осложнением у больных с гематомами на фоне хронического алкоголизма являются воспалительные процессы: бронхопневмония – у 9, гнойный трахеобронхит – у 11, менингоэнцефалит – у 2 больных (рис. 2). Данные литературы свидетельствуют о прямой зависимости тяжести сосудистых поражений мозга от хронического алкоголизма [3, 4].

У 20 больных с острыми субдуральными гематомами, возникшими вскоре после травмы, при поступлении состояние было тяжелым или крайне тяжелым (сопор, кома). Они оперированы в первые часы пребывания в клинике. У всех обнаружены гематомы больших размеров, мозговое вещество – с признаками ушиба: гиперемией, отечностью, вялой пульсацией или ее отсутствием. У этих больных наблюдалась склонность к нарастанию отека мозга. Всем больным с острыми субдуральными гематомами произведена резекционная декомпрессивная трепанация черепа. Размозженное мозговое вещество было отмыто у 9 больных. Твердую мозговую оболочку не ушивали, дефект ее закрывали пластическим материалом. У 13 больных были подострые субдуральные гематомы и у 10 – хронические. Они оперированы после обследований, т.е. КТГ-исследований. Гематомы удаляли костно-пластическим методом. В табл. 2 указаны исходы хирургического лечения субдуральных гематом в зависимости от тяжести состояния больных и характера оперативного вмешательства.

Алкогольное отравление приводит к нарушению мозгового кровообращения с явлениями как тромботического, так и геморрагического характера. Также алкоголь обладает двухфазным влиянием на реактивность мозговых сосудов и регионарный мозговой кровоток. Характер субдуральных гематом у больных с алкогольной интоксикацией носит грубый и с очаговыми неврологическими симптомами, приводит к быстрому нарастанию внутричерепного давления, раннему дислокационному синдрому, с нарастающим угнетением стволовых функций, частыми судорогами, глазодвигательными нарушениями, очаговыми пирамидными симптомами.

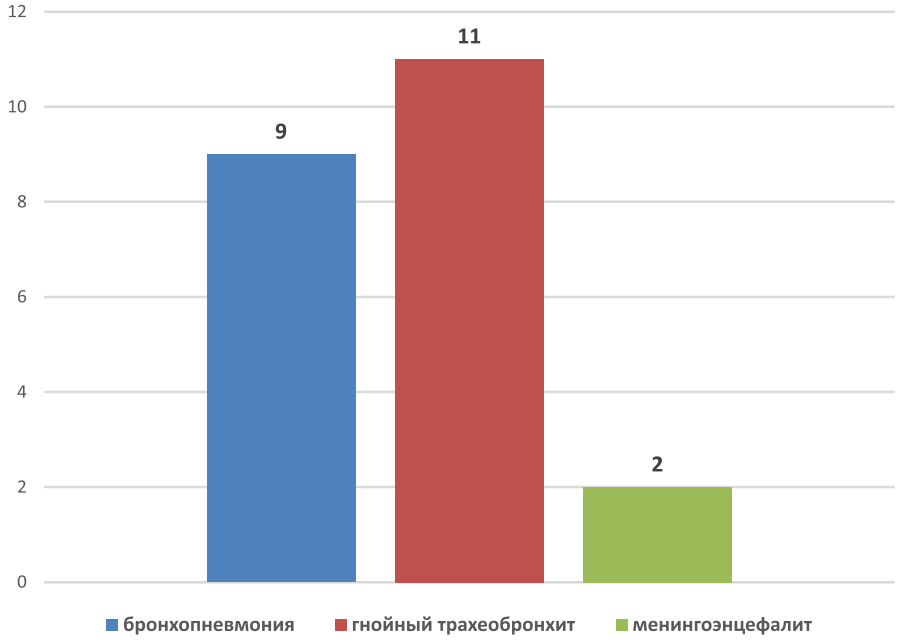

Рис. 2. Частота осложнений у больных с гематомами на фоне хронического алкоголизма

Таблица 2

Результаты хирургического лечения субдуральных гематом в зависимости: от тяжести состояния больных и характера оперативного вмешательства

Состояние тяжести	Характер оперативного вмешательства				
	КТП		КРТ		Всего
	выписано	умерло	выписано	умерло	
Удовлетворительное	8	–	2	1	11
Средней тяжести	6	1	6	2	15
Тяжелое	4	6	5	3	18
Крайне тяжелое	1	7	2	7	17
Итого:	19	14	15	13	61

Таким образом, хроническая алкогольная интоксикация – один из ведущих провокационных моментов в развитии нарушения мозгового кровообращения как тромботического, так и геморрагического характера.

Заключение

Во время операции, а также при патологоанатомическом вскрытии у больных определялись кровоизлияния в вещество головного мозга, явления венозного застоя, которые приводят к гипоксии мозговой ткани и накоплению в ней продуктов метаболизма. Сам алкоголь, воздействуя на эндотелий сосудов, обусловливает возникновение геморрагий, создает условия для множественных кровоизлияний.

На операциях при удалении субдуральной гематомы наблюдается полнокровие мелких мозговых сосудов, расширение венул, артерий, резкое полнокровие мозга и мозговых оболочек. У больных обнаруживается нарушение проницаемости сосудистых стенок, периваскулярный отек, различные по своей характеристики кровоизлияния не только в пределах центральной нервной системы, но и во внутренних органах. Хронические сосудистые нарушения выявляются в виде фиброза сосудов головного мозга, аневризматических выпячиваний.

Таким образом, опыт свидетельствует о своеобразии клинического течения и особенностях лечения больных с субдуральными гематомами на фоне хронического алкоголизма.

Список литературы

1. Жапаров Т.С., Тургунбаев Б.Ж., Эраалиев Б.А. Хирургическое лечение при ушибах головного мозга // Международный журнал прикладных и фундаментальных исследований. 2018. № 10. С. 59–63.

2. Нейротравматология: справочник / Под ред. А.Н. Коновалова, Л.Б. Лихтермана, А.А. Потапова. М.: ИНЦ «Вазар-Ферро», 2014. С. 204–205.

3. Ромаданов А.П., Полищук Н.Е. Черепно-мозговая травма и алкогольная интоксикация: материалы I науч. конф. нейрохир. Казахстана и Средней Азии. Алма-Ата, 2017. С. 163–165.

4. Корнакова Н.М. Неврологическая симптоматика при закрытых повреждениях головного мозга в сочетании с алкогольным опьянением // Вопросы нейрохирургии. 2012. № 4. С. 13–16.

5. Ромоданов А.П., Педаченко Г.А., Полищук Н.Е., Черепно-мозговая травма при алкогольной интоксикации. Киев: Здоровье, 1982. 183 с.

6. Tome J., Sganzerla E., Spugnoi D. et al. Posttraumatic diffuse cerebral lesions / Relationship between clinical course CT finding JCP. Neurosurg. So. 2011. Vol. 35. P. 61–75.

7. Потапов А.Л., Лихтерман Л.Б., Кравчук А.Д. Хронические субдуральные гематомы. М.: АНТИДОР, 2017. 323 с.

8. Лихтерман Л.Б., Корниенко В.Н., Потапов АА. и др. Черепно-мозговая травма: Прогноз и течение исходов ЧМТ. М.: Книга ЛТД, 2013. 293 с.

9. Лихтерман Л.Б. К методологии диагноза черепно-мозговой травмы // Вопросы нейрохирургии. 2011. № 1. С. 15–19.

10. Лихтерман Л.Б., Потапов АА., Касумова С.Ю., Чабулов А. Симптомы разобщения больших полушарий и стволов мозга при тяжелой черепно-мозговой травме // Невропатология и психиатрия им. С.С. Корсакова. 1990. № 6. С. 77–81.

11. Потапов А.А., Костанян В.Ж., Зограбян С.Г. и др. Длительное сдавление головного мозга // Вопросы нейрохирургии. 2012. № 2. С. 6–10.

12. Мамытов М.М., Эстемесоз К.З., Сатиев С.С. Зависимость исходов тяжелей ЧМТ от объема лечения больных на догоспитальном этапе // Хирургия Кыргызстана. 2018. № 2. С. 4–7.

13. Мамытов М.М., Оморов Т.М. Современные аспекты диагностики и лечения черепно-мозговой травмы. Бишкек, 2018. 34 с.

14. Yen J.K., Bourke R.S., Nelson L.B. et at. Numencal grading of clinical neurological after serious head injury. J. Neurol., Neurosurg., Psychiatry. 2011. Vol. 41. P. 1125–1130.

15. Becker D.P., Jade J.F., Yong H.F. et at. Diagnosis and treatment of head injury adults, in Youmans Jr. Neurological Surgery, 3-d ed. Philadelphia: WBSaunders, 1990. P. 2017–2048.